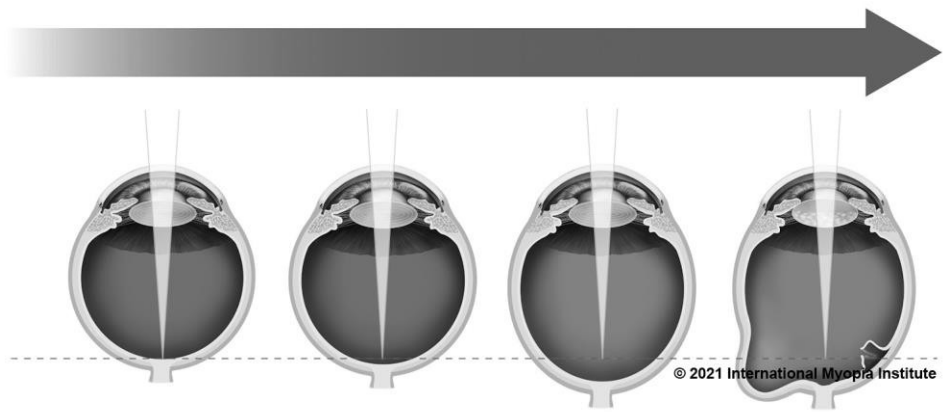

RESOCONTO CLINICO

Prof. Kyoko Ohno-Matsui MD, PhD
Comitato consultivo & presidente della taskforce IMI
Dipartimento di oculistica, Tokyo e Università Medica
Dentale, Tokyo, Japan

La miopia patologica è una delle principali cause di disabilità visiva in tutto il mondo ed è molto diversa dalla “miopia elevata”. La miopia patologica è caratterizzata dalla presenza di complicanze sul fondo oculare (come lo stafiloma posteriore o la maculopatia miopica che è simile o più grave dell’atrofia coroidale diffusa) e spesso si verifica in occhi che presentano una situazione di miopia elevata; tuttavia, le sue complicazioni, in particolare lo stafiloma posteriore, possono presentarsi anche in occhi che non presentano una miopia elevata (vizio refrattivo maggiore o uguale a -6.00 D).

IMI DEFINIZIONE DI MIOPIA PATOLOGICA:

Un eccessivo allungamento assiale associato ad una miopia che porta a cambiamenti strutturali nel segmento posteriore dell’occhio (inclusi stafiloma posteriore, maculopatia miopica e neuropatia ottica associata a miopia elevata) può provocare una riduzione della migliore acuità visiva raggiunta con una correzione ottica.

PREVALENZA E FATTORI DI RISCHIO DELLA MIOPIA PATOLOGICA

- La miopia patologica colpisce fino al 3% della popolazione mondiale, con **differenze etniche** nella prevalenza della malattia.
 - Circa tra l’1% ed il 3% dei soggetti asiatici e l’1% dei caucasici presentano una miopia patologica
- La prevalenza della miopia patologica varia tra l’1% ed il 19% in caso di bassa miopia (fino a -3.00 D), ma aumenta in caso di **alta miopia** con valori compresi tra il 50% ed il 70%.
- La prevalenza della miopia patologica è bassa nei bambini e negli adolescenti, ma **aumenta con l’età e l’equivalente sferico**.
 - Negli individui con miopia elevata **con età maggiore o uguale a 40 anni** si registra un aumento della prevalenza e della gravità della maculopatia miopica.

- Non è chiaro se i geni responsabili della miopia patologica siano gli stessi di quelli della miopia in generale o se la miopia patologica sia geneticamente diversa rispetto agli altri tipi di miopia.

DIAGNOSI E GESTIONE DELLA MIOPIA PATOLOGICA

- I recenti progressi nelle tecniche di diagnostica oculare per immagini hanno portato ad una diagnosi oggettiva e accurata della miopia patologica.
 - La tomografia a coerenza ottica (OCT) ha rilevato nuove lesioni come la macula a conformazione *dome-shaped* o cupoliforme e la maculopatia da trazione miopica.
 - La tomografia a coerenza ottica ad ampio campo è riuscita a visualizzare l'intera estensione dei grandi stafilomi.
- E' stata dimostrata l'efficacia di nuove terapie per le complicazioni, come le terapie anti-VEGF per la neovascolarizzazione maculare miopica e la chirurgia vitreoretinica per la maculopatia da trazione miopica.
- Sono stati sviluppati nuovi schemi di classificazione che migliorano l'identificazione e la gestione della miopia patologica.
 - Il sistema di classificazione META-PM utilizza fotografie del fondo oculare per identificare i vari stadi della maculopatia miopica (Appendice) e si definisce la condizione di miopia patologica a partire dalla categoria 2 in poi o in caso di presenza di "una o più lesioni" o di uno stafiloma posteriore.
 - Una classificazione basata sull'OCT include lesioni maculari come la maculopatia da trazione miopica e la macula a conformazione *dome-shaped* o cupoliforme che non erano incluse nel sistema META-PM.

Attualmente la patogenesi della miopia patologica non è completamente chiara e compresa. I nuovi sistemi di classificazione, le tecniche di acquisizione di immagini ad alta risoluzione e gli studi genetici porteranno probabilmente ad ulteriori progressi in quest'area sia per la diagnosi che per la gestione della miopia patologica. Prevenire e rallentare la progressione miopica è importante per ridurre il rischio di sviluppare una miopia patologica in futuro.

RICONOSCIMENTI

Un elenco completo dei membri della task force IMI e i white paper completi dell'IMI sono disponibili su <https://myopiainstitute.org/>. I costi di pubblicazione e traduzione del riepilogo clinico sono stati sostenuti da donazioni del Brien Holden Vision Institute, ZEISS, EssilorLuxottica, CooperVision, HOYA, Théa, e Oculus.



RIFERIMENTI

Ohno-Matsui K, Wu P-C, Yamashiro K, et al. IMI pathologic myopia. Invest Ophthalmol Vis Sci. 2021;62(5):5.

CORRISPONDENZA

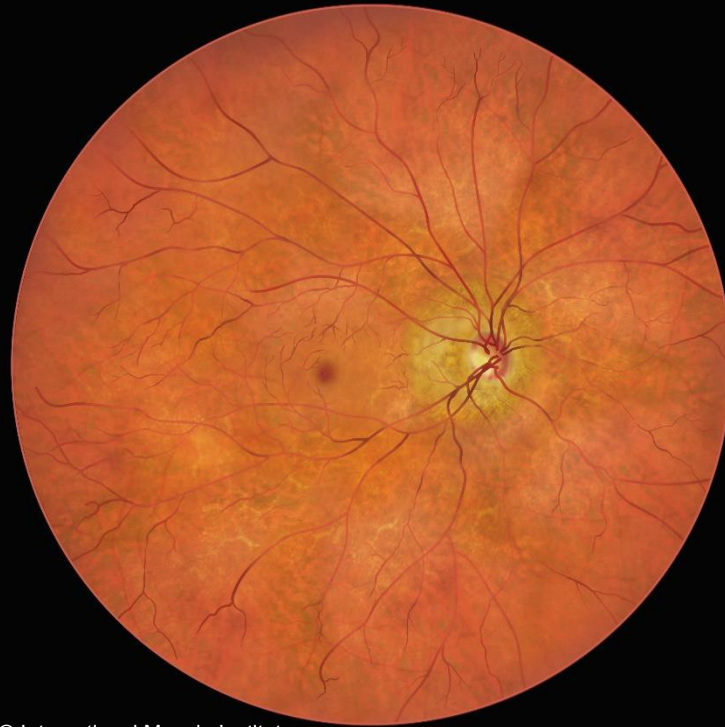Brien Holden Vision Institute Ltd
Level 4, North Wing, Rupert Myers Building, Gate 14 Barker Street,
University of New South Wales, UNSW NSW 2052
imi@bhvi.org

Appendice. Sistema di classificazione META-PM

Categoria	Segni retinici
<p>0</p> <p>Nessuna lesione retinica miopica</p>	 <p>© International Myopia Institute</p>
<p>1</p> <p>Fundus tassellato (tigroide)</p>	 <p>© International Myopia Institute</p>

2

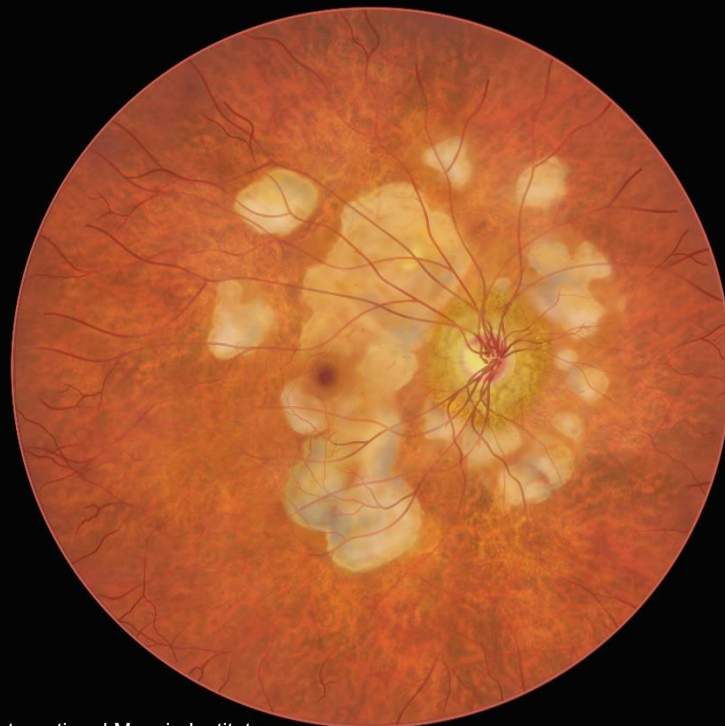
**Atrofia
coroidale
diffusa**



© International Myopia Institute

3

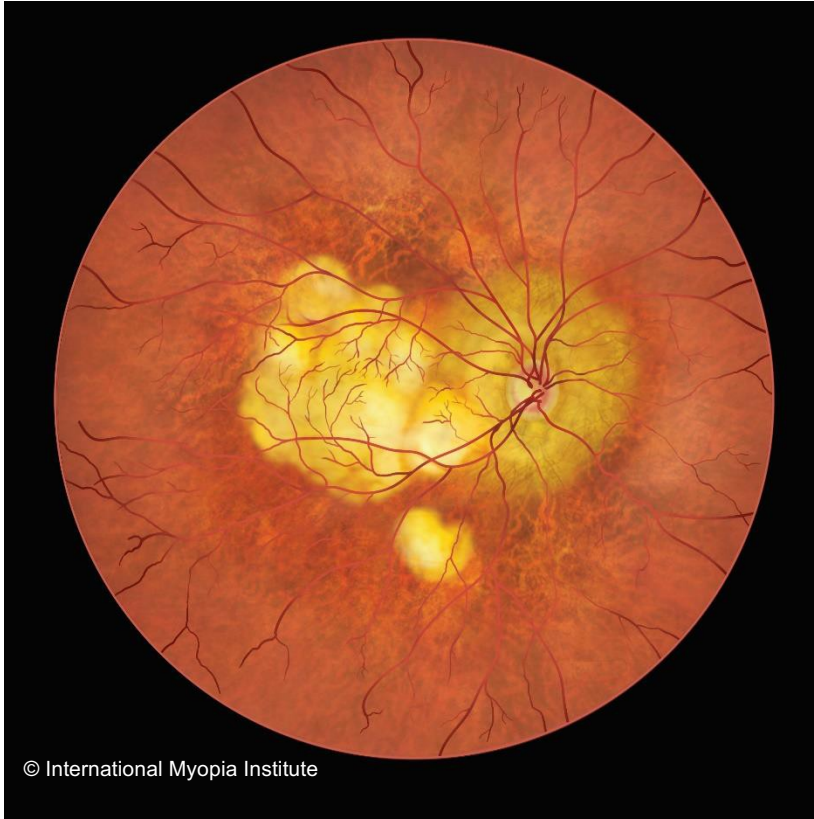**Atrofia
coroidale
irregolare**



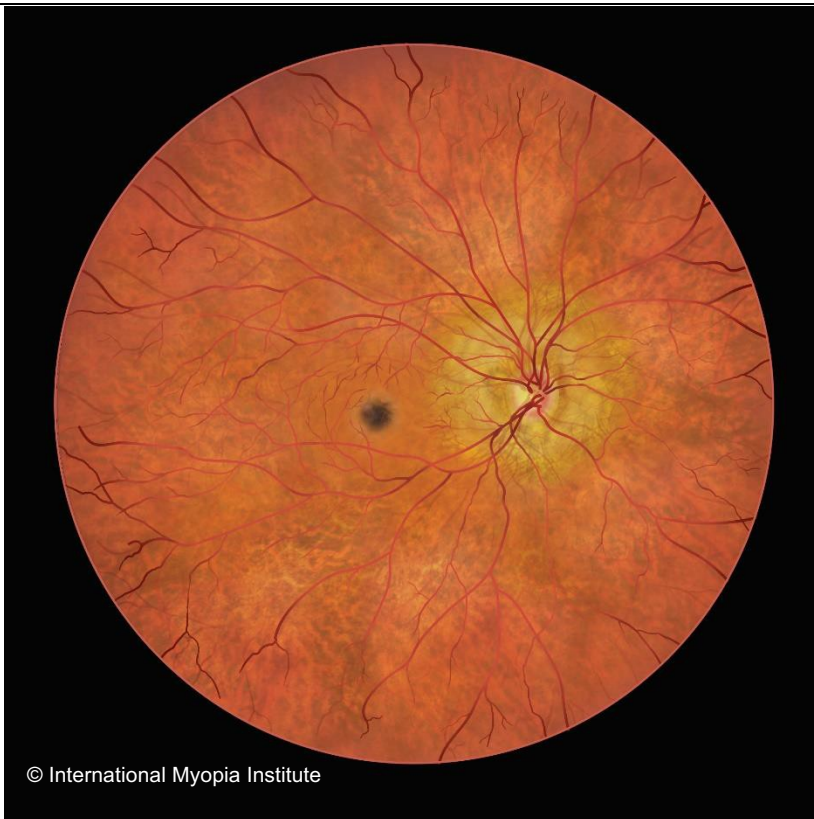© International Myopia Institute

4

**Atrofia
maculare**

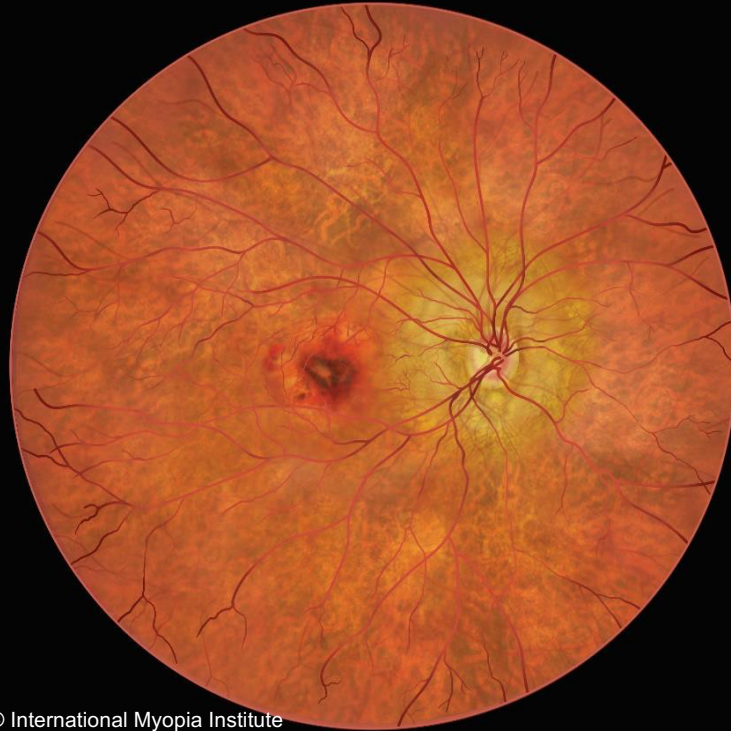

**Una o più
lesioni**



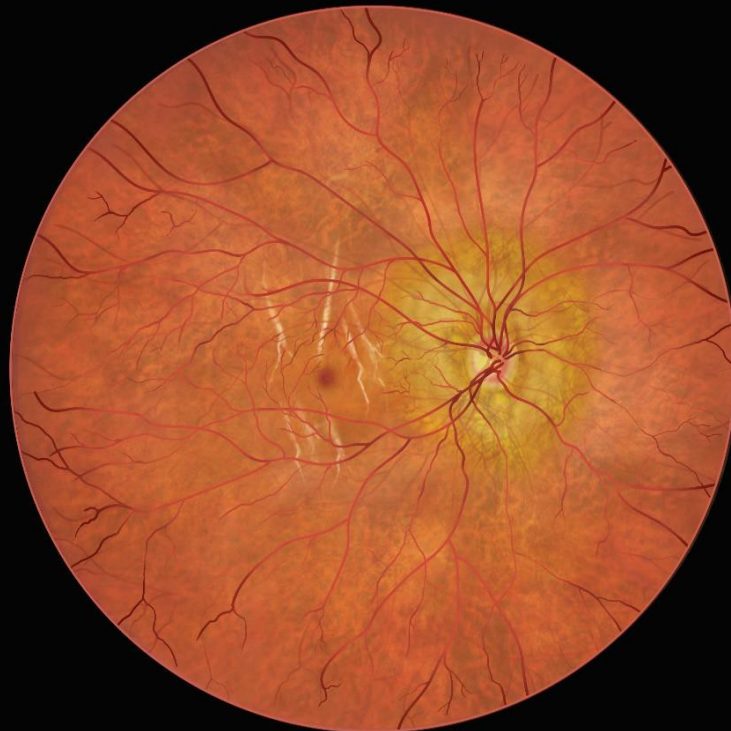Macchia di Fuchs

Una o più
lesioni



© International Myopia Institute

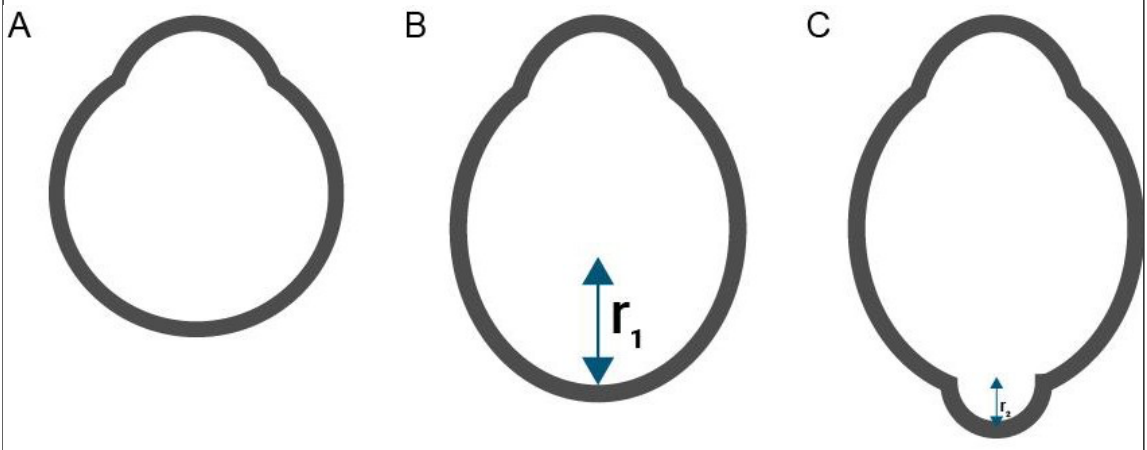
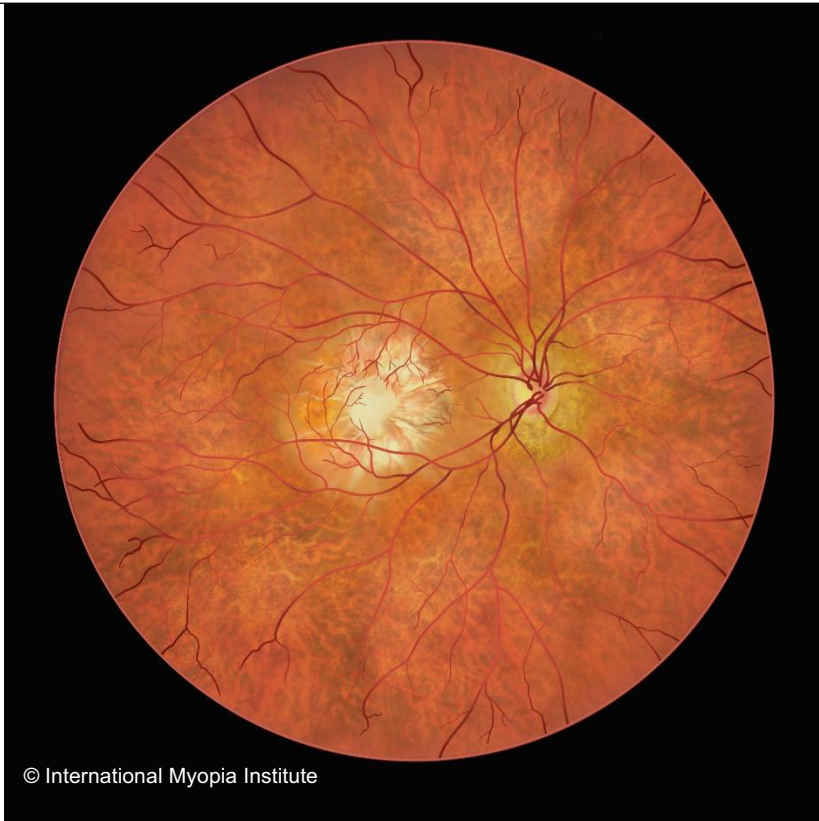Neovascolarizzazione coroidale miopica



© International Myopia Institute

Lacquer cracks

**Stafiloma
Posteriore**



© International Myopia Institute. All rights reserved.