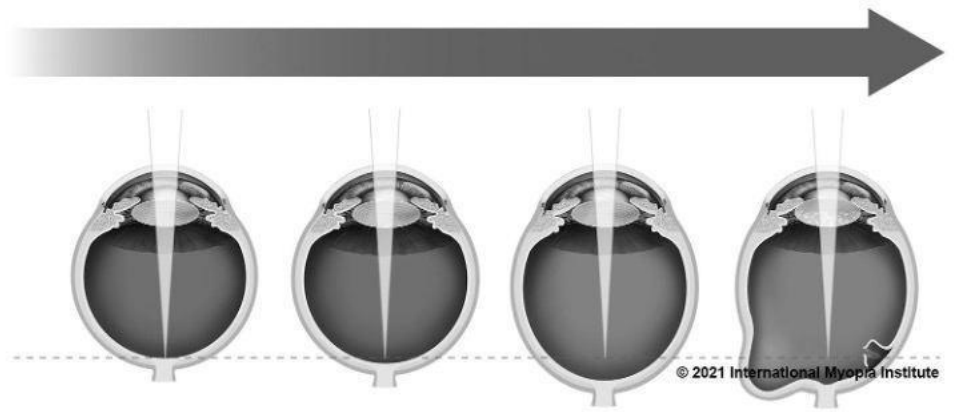

## BÁO CÁO LÂM SÀNG IMI

### TS. BS. Kyoko Ohno-Matsui

Ban cố vấn & Trưởng phòng nhân lực IMI  
Khoa mắt, Đại học Nha Y khoa Tokyo, Tokyo, Nhật Bản

Cận thị bệnh lý là nguyên nhân chủ yếu gây ra tổn hại thị giác trên thế giới, cận thị bệnh lý khác cận thị cao. Cận thị bệnh lý được xác định khi có sự xuất hiện của các biến chứng ở đáy mắt (giãn lồi cực sau, bệnh lý hoàng điểm do cận thị, ngang bằng hoặc trầm trọng hơn teo hắc mạc dạng toả lan) thường xảy ra ở mắt cận thị cao, tuy nhiên biến chứng của nó, đặc biệt là giãn lồi cực sau cũng có thể xảy ra ở mắt không có cận thị cao (Cận thị cao hơn -6.00D).

### IMI ĐỊNH NGHĨA CẬN THỊ BỆNH LÝ:

Sự kéo dài trục nhãn cầu quá mức cùng với cận thị có thể làm thay đổi các cấu trúc bán phần sau nhãn cầu (bao gồm giãn lồi cực sau, bệnh lý hoàng điểm do cận thị, bệnh lý thị thần kinh do cận thị cao) và làm suy giảm thị lực chỉnh kính tối đa có thể đạt được.

### TỈ LỆ VÀ CÁC YẾU TỐ NGUY CƠ CỦA CẬN THỊ BỆNH LÝ

- Cận thị bệnh lý ảnh hưởng đến khoảng 3% dân số thế giới, tỉ lệ mắc bệnh giữa các chủng tộc khác nhau là khác nhau.
  - Xấp xỉ 1-3% dân số châu Á và 1% người da Trắng bị cận thị bệnh lý.
- Những người cận thị thấp - trung bình (cận thị dưới -3.00D) có tỉ lệ mắc cận thị bệnh lý là 1-19%, tuy nhiên ở người cận thị cao con số này là 50-70%.
- Ở trẻ em và trẻ vị thành niên tỉ lệ mắc cận thị bệnh lý thấp, tuy nhiên tỉ lệ này tăng lên khi độ tuổi tăng lên và độ cầu tương đương tăng.
  - Những người trên 40 tuổi bị cận thị cao, thì tỉ lệ mắc cận thị bệnh lý và mức độ nghiêm trọng của bệnh lý hoàng điểm do tật khúc xạ này gây ra càng cao.
- Vẫn chưa rõ ràng liệu rằng gen quy định cận thị bệnh lý và cận thị là 2 gen khác nhau hay là 1 gen quy định.

## CHẨN ĐOÁN VÀ ĐIỀU TRỊ CẬN THỊ BỆNH LÝ

- Các tiến bộ gần đây trong kỹ thuật chẩn đoán hình ảnh đã giúp cho việc chẩn đoán cận thị bệnh lý trở nên khách quan và chính xác hơn.
  - Chụp cắt lớp quang học (OCT) cho thấy nhiều dạng tổn thương mới như hoàng điểm hình vòm (Dome-shaped macula) và co kéo võng mạc vùng hoàng điểm (Myopic traction maculopathy).
  - Chụp cắt lớp quang học trường rộng có thể chụp lại được toàn bộ vùng giãn lồi cực sau có kích thước lớn.
- Độ hiệu quả của các phương pháp điều trị biến chứng cận thị cao đã được chứng minh, ví dụ thuốc chống tăng sinh tân mạch điều trị bệnh lý tân mạch hoàng điểm do cận thị, và các phẫu thuật dịch kính võng mạc cho bệnh lý co kéo võng mạc hoàng điểm do cận thị.
- Các hệ thống phân loại mới được phát triển để giúp ích cho việc phân loại và điều trị cận thị bệnh lý.
  - Hệ thống phân loại META-PM sử dụng các ảnh chụp võng mạc để xác định mức độ của cận thị bệnh lý (ruột thừa) từ cấp độ 2 trở đi, có sự xuất hiện của các “tổn thương kèm theo” hoặc có giãn lồi cực sau thì được coi là có cận thị bệnh lý.
  - Hệ thống phân loại sử dụng máy chụp cắt lớp quang học (OCT) bao gồm cả các tổn thương vùng hoàng điểm như co kéo võng mạc vùng hoàng điểm do cận thị và hoàng điểm hình vòm. Các dấu hiệu này không có trong hệ thống phân loại META-PM.

Hiện nay cơ chế di truyền của cận thị bệnh lý vẫn chưa được tìm hiểu đầy đủ. Các hệ thống phân loại mới, các công cụ chẩn đoán hình ảnh chất lượng cao, và các nghiên cứu di truyền sẽ giúp ích cho việc chẩn đoán và điều trị cận thị bệnh lý chính xác và hiệu quả hơn. Việc phòng chống và kiểm soát tiến triển cận thị là rất quan trọng để giảm thiểu nguy cơ mắc cận thị bệnh lý.

**Ghi chú:** IMI ( *International Myopia Institute* ) - Viện nghiên cứu cận thị thế giới.

## LỜI CẢM ƠN

Danh sách đầy đủ các thành viên IMI tham gia và ấn bản của báo cáo có thể được tìm thấy ở địa chỉ sau <https://myopiainstitute.org/>. Mọi chi phí xuất bản và dịch thuật báo cáo được hỗ trợ từ quỹ tài trợ của viện thị giác Brien Holden, ZEISS, EssilorLuxottica, CooperVision, HOYA, Théa, và Oculus.



## THAM KHẢO

Ohno-Matsui K, Wu P-C, Yamashiro K, et al. IMI pathologic myopia. Invest Ophthalmol Vis Sci. 2021;62(5):5.

## LIÊN HỆ

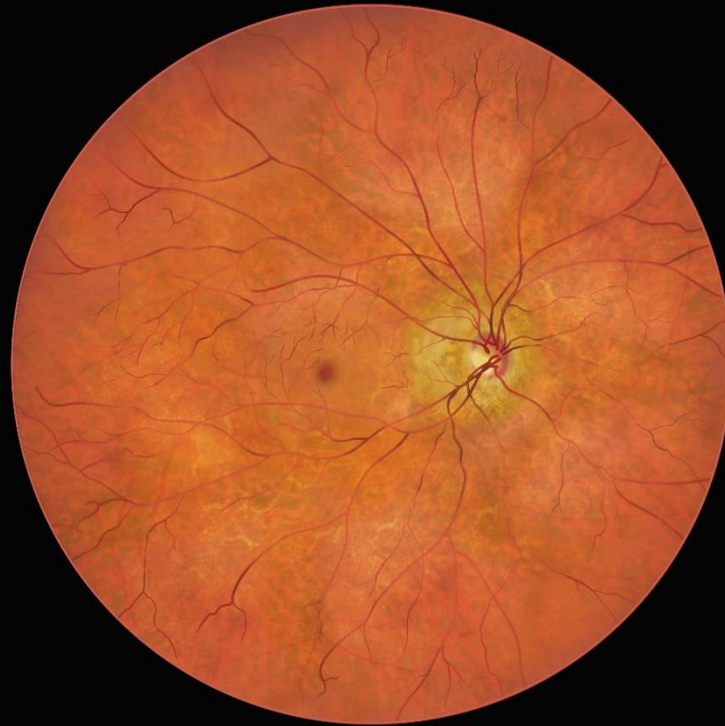Brien Holden Vision Institute Ltd  
Level 4, North Wing, Rupert Myers Building, Gate 14 Barker Street,  
University of New South Wales, UNSW NSW 2052  
imi@bhvi.org

Ruột thừa. Hệ thống phân loại META-PM

Phân loại	Các dấu hiệu võng mạc
<p data-bbox="213 293 236 322">0</p> <p data-bbox="150 371 300 539">Không có tổn thương võng mạc cận thị</p>	 <p data-bbox="504 1048 801 1077">© International Myopia Institute</p>
<p data-bbox="213 1160 236 1189">1</p> <p data-bbox="162 1238 287 1317">Rạn võng mạc</p>	 <p data-bbox="504 1906 801 1935">© International Myopia Institute</p>

2

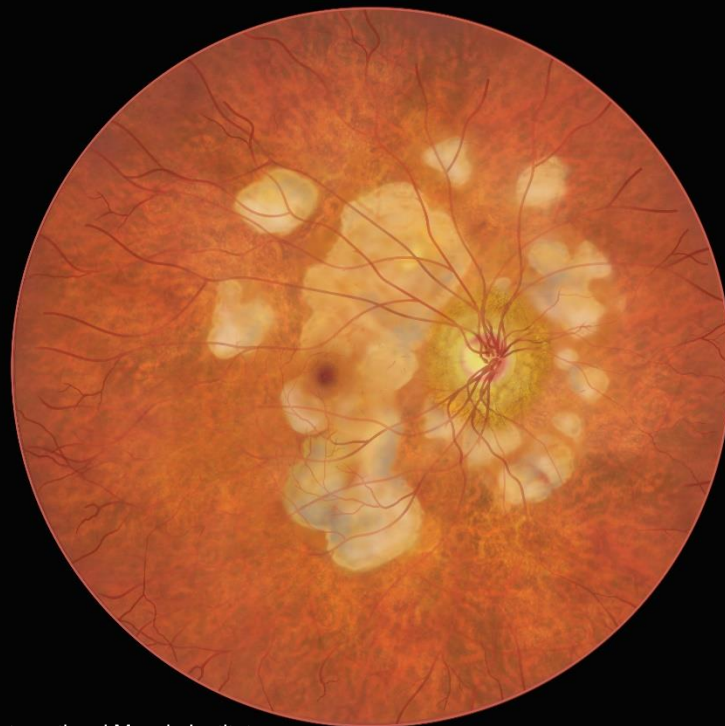
**Teo hắc  
mạc toả lan**



© International Myopia Institute

3

**Teo hắc  
mạc khu trú**

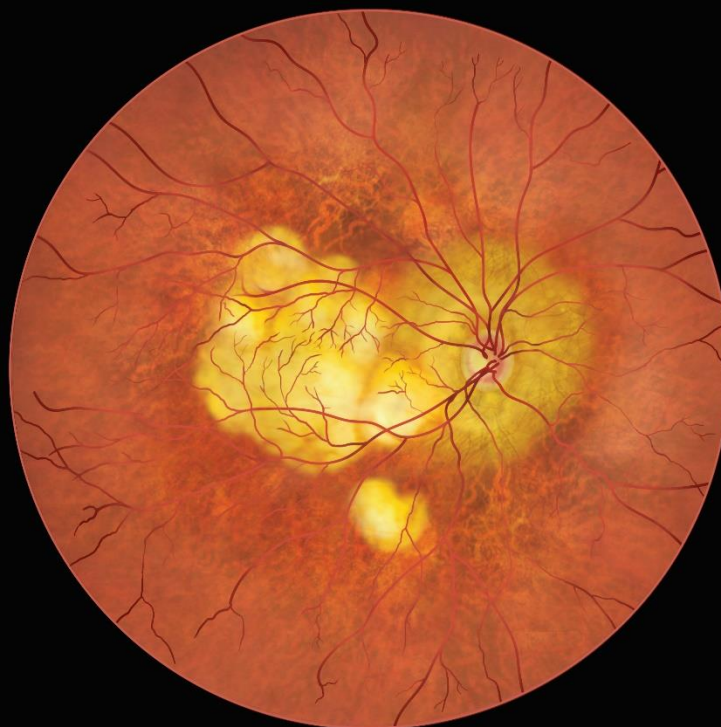

© International Myopia Institute



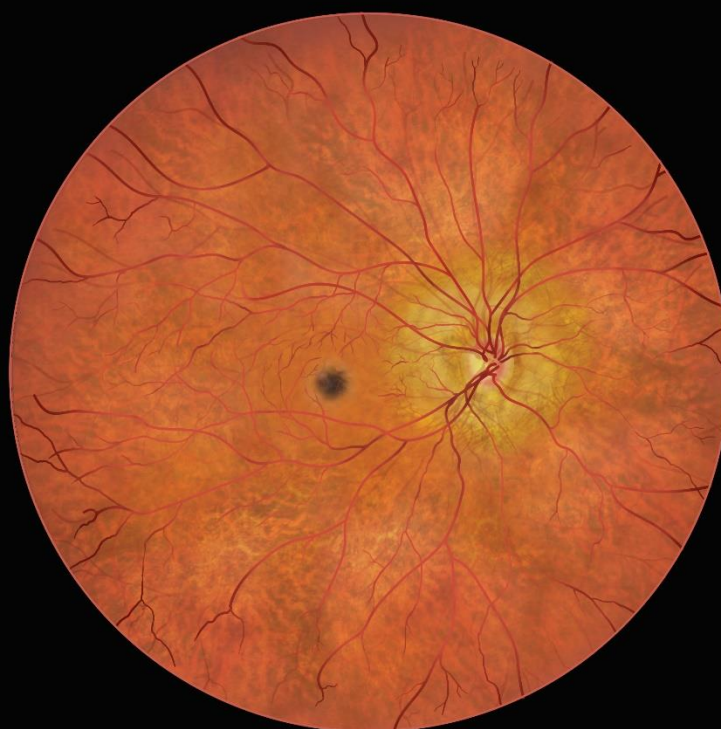4

Teo hoàng  
điểm



© International Myopia Institute

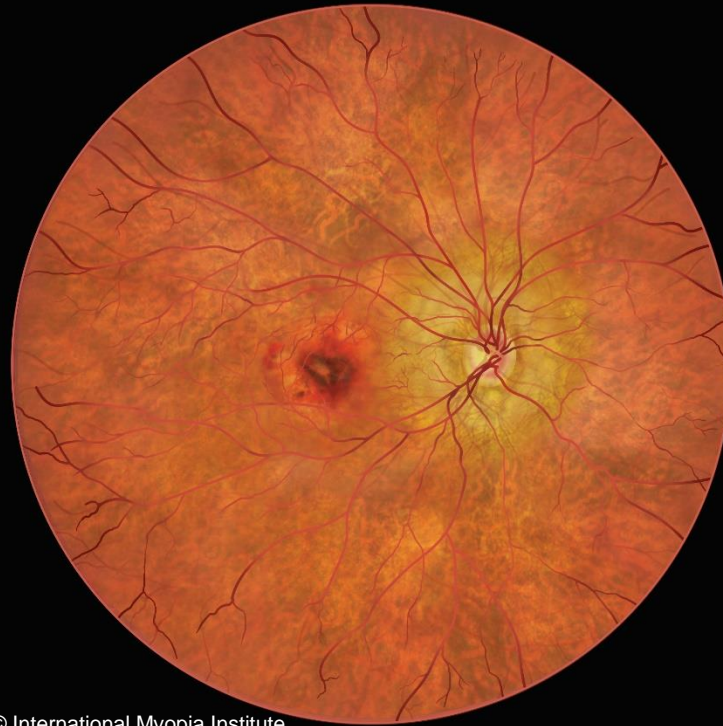Các tổn  
thương  
kèm theo



© International Myopia Institute

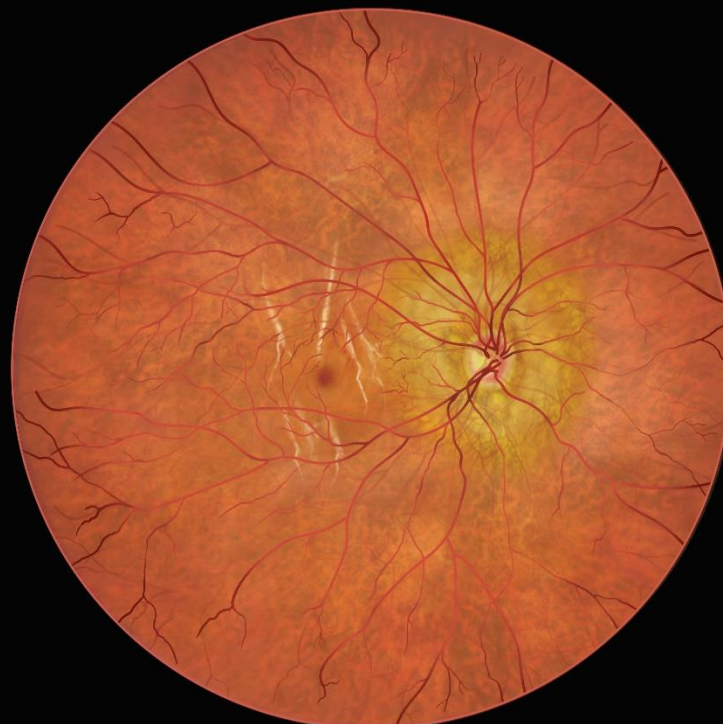**Điểm Fuch**

Các tổn  
thương  
kèm theo



© International Myopia Institute

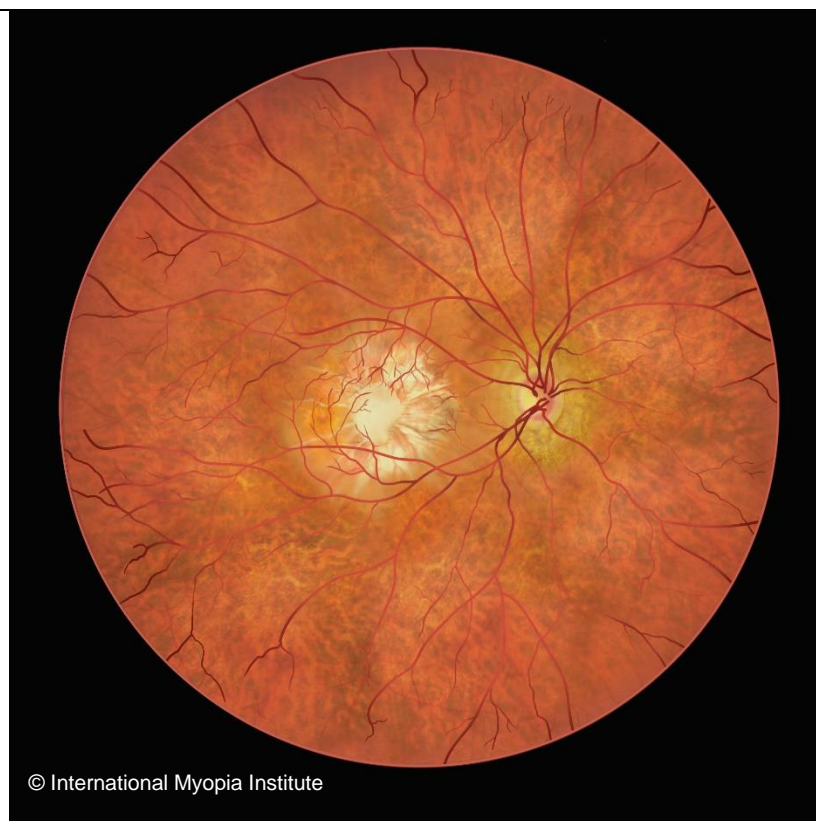**Tân mạch hắc mạc**




© International Myopia Institute

**Các vết rạn ở màng Bruch**

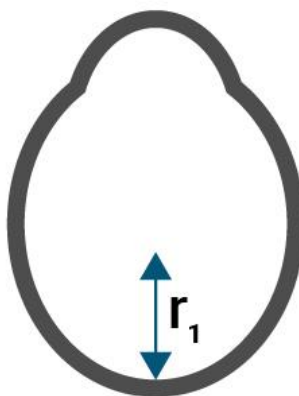
Giãn lồi  
cực sau  
nhãn cầu




A



B



C



© International Myopia Institute. All rights reserved.